Über die

Keimlage und den Durchbruch der dritten Molaren und ihren Einfluß auf die Zahnstellung.

Inaugural-Dissertation

zur

Erlangung des zahnärztlichen Doktorgrades

der

Hohen Medizinischen Fakultät

der

Rheinischen Friedrich-Wilhelms-Universität

zu Bonn

vorgelegt am 11. Juni 1938

von

René Trierweiler,

Zahnarzt

aus Luxemburg.

Druck von H. Trapp, Bonn, Stiftsgasse 11 / 1938.

Gedruckt mit Genehmigung der Medizinischen Fakultät
der Universität Bonn.

Referent: Prof. Dr. Korkhaus.

Korreferent: Prof. Dr. Wagenseil.

R. UNIV.
BIBLIOTHEEK
LEIDEN

Disposition.

A. Einleitung.
   Einführung, Besonderheiten der dritten Molaren.
B. Literaturüberblick.
   I. Keimlage der oberen und unteren dritten Molaren.
      1. Normales Verhalten.
      2. Anormales Verhalten (Retention, Halbretention).
      3. Formen der Verlagerung der dritten Molaren.
      4. Ursachen der Verlagerung der dritten Molaren.
         a) Endogene Ursachen (Vererbung, Stammesgeschichte, Konstitution).
         b) Exogene Ursachen.
   II. Durchbruch der oberen und unteren dritten Molaren.
      1. Normales Verhalten.
      2. Anormales Verhalten.
      3. Ursachen der Durchbruchsstörungen der dritten Molaren.
      4. Folgen der Verlagerungen und Durchbruchsstörungen der dritten Molaren.
C. Eigene Untersuchungen.
   I. Aufgabe und Material.
   II. Befunde (Fälle).
   III. Auswertung der Befunde.
      1. Aus der Anamnese.
      2. Objektive Feststellungen (Abdrücke, Röntgenbilder).
D. Zusammenfassung.

Digitized by the Internet Archive
in 2026

https://archive.org/details/IA41546405_0088

Der dritte menschliche Molar bietet in vieler Hinsicht Interessantes. Ebenso wie der laterale obere Schneidezahn zeigt er eine extreme Formenvariation. Bekannt ist ferner, daß er sich in einem Stadium der phylogenetischen Reduktion befindet, eine Besonderheit, die er mit dem oberen, lateralen Schneidezahn und dem zweiten Prämolar teilt. Sodann ist es möglich, daß er sich zwar vollkommen entwickelt, aber im Kiefer retiniert bleibt, eine Tatsache, die sich außerdem besonders häufig bei dem oberen Eckzahn vorfindet. Und als letztes Charakteristikum erscheint er oft nur halb durchgebrochen, und zwar kann es vorkommen, daß nur der vordere Teil der okklusalen Fläche aus dem Zahnfleisch hervorragt und vielleicht nur einen einzigen Höcker zeigt, während der Rest der Krone unter dem Zahnfleisch und im Alveolarfortsatz verborgen bleibt. Unter den Anomalien des Zahnsystems unserer jetzigen [illegible] gerade diese Form- und Stellungsveränderung [illegible] männliche „Retrogression" der dritten [illegible] zutreffen.

Sind damit die Wege [illegible] gekennzeichnet, so möchte ich nicht [illegible] weitere Besonderheit dieser Zähne [illegible] nämlich auf ein charakteristisches Krankheitsbild beim Durchbruch, vor allem der unteren dritten Molaren, die „Dentitio difficilis". Stellen wir uns vor, daß die okklusale Fläche des dritten Molaren nur teilweise im Zahnbogen erscheint, daß [illegible] von Mundschleimhaut den übrigen Teil bedeckt, so entsteht hier eine Nische, in der sich pathogene Keime sammeln können. Septische Infektionen von diesem „Focus" können verantwortlich für eine große Zahl von Krankheitsbildern gemacht werden, von denen nur Knochen-, Schleimhaut-, Hals- und Mandelentzündungen zu nennen sind. Mit Recht können die Durchbruchsstörungen der dritten Molaren als ein besonders interessantes und praktisch bedeutsames Problem in der klinischen Zahnheilkunde bezeichnet werden.

I. Die Keimlage der oberen und unteren dritten Molaren.

1. Normales Verhalten.

Im zehnten Lebensjahr sind die Keime der Weisheitszähne röntgenologisch nachzuweisen. Die Keime der oberen Zähne werden zu dieser Zeit in der hinteren Wand des Sinus gebildet. Die okklusalen Flächen zeigen nach unten, hinten und etwas nach außen. Aus dieser Keimlage richtet sich der Zahn im Verlauf seines Durchbruchs auf, indem er in einem Bogen nach unten steigt und sich so in die Zahnreihe mit seiner Kaufläche die Okklusionskurve fortsetzend einstellt. Entsprechend der Entwicklung und dem Niedersteigen des Keimes bildet sich am distalen Ende der oberen Zahnreihe jederseits das Tuber.

Im Unterkiefer werden die Weisheitszähne im unteren Ende am vorderen Rande des processus coronoideus gebildet. Ihre Keimlage ist der der oberen dritten Molaren entgegengesetzt, indem die okklusale Fläche nach vorwärts, aufwärts und nach innen geneigt ist. In ähnlicher Weise wie der obere dritte Molar steigt der untere Weisheitszahn in einem Bogen nach oben in seine normale Stellung im Zahnbogen. Der Alveolarkamm und der horizontale Unterkieferast werden gleichzeitig länger, alter Knochen wird am vorderen Rand des ramus ascendens resorbiert und neuer Knochen am hinteren Rande angebaut.

2. Anormales Verhalten (Retention, Halbretention).

Oft tritt eine Störung in der Bildung der Tubera ein. Das Wachstum des Alveolarfortsatzes hört frühzeitig auf, d. h. bevor die Weisheitszähne ihren normalen Entwicklungs- und Durchbruchsprozeß beendet haben.

Auch kann sich die Krone des dritten Molars an den Wurzeln der zweiten Molaren verfangen, wodurch sein Durchbruch teilweise oder ganz verhindert wird. Man spricht dann

von einem retinierten Weisheitszahn, d. h. also von einem Zahn, der nicht in der Zahnreihe und Kauebene erschienen ist, also über seine normale Durchbruchszeit im Kiefer zurückgeblieben ist, im Knochen eingebettet liegt und seine Stellung zum Zahnbogen, seine Richtung oder beides verändert hat. Von Halbretention spricht man, wenn die Zahnkrone teilweise in der Zahnreihe erschienen ist, teilweise aber im Knochen impaktiert liegt.

Retention, Verlagerung, Impaktion und Einbettung sind Bezeichnungen, die man gebraucht, um den Zustand eines nicht regulär durchgebrochenen dritten Molaren zu bezeichnen. Zwischen den beiden letztgenannten Begriffen macht Haruyuki Ito (Amerika) einen Unterschied. Er teilt die nicht durchgebrochenen Weisheitszähne in zwei große Gruppen ein:

A. Impaktierte Weisheitszähne.
B. Eingebettete Weisheitszähne.

Als impaktierte Zähne bezeichnet er solche, die eine anormale Lagebeziehung zu ihren Nachbarzähnen haben und dadurch am Durchbruch gehindert sind, während dagegen eingebettete Zähne sich in normalem Lageverhältnis befinden und infolgedessen nicht durch den Nachbarzahn am Durchbruch gehindert werden. Die Gründe für ihren Nichtdurchbruch sind unbekannt.

3. Formen der Verlagerung der dritten Molaren.

Die Formen der Verlagerung der dritten Molaren sind sehr verschiedenartig. Die größten Varietäten zeigen wiederum die unteren Weisheitszähne. Nehmen wir als grundlegenden Typus die horizontale Impaktion mit nach mesial geneigter Krone, so haben wir von dieser Stellung bis zu jener, bei der die Achse des Weisheitszahnes distalwärts geneigt ist, alle möglichen Übergänge.

Rebel unterscheidet fünf Arten von Verlagerungen, den anatomischen Verhältnissen der dritten Molaren entsprechend;

1. Der Molar ist vorne stark nach mesial und wenig nach lingual, von hinten leicht nach außen dem mesialen Nachbar zu geneigt. Wir kennen hier alle Grade von horizontaler, nach

Ist der dritte Molar in einer Stellung, die man als eine bukkale antero-„Perversion“ bezeichnen kann, so würde man sie als antero-bukkale „Perversion“ bezeichnen. Wenn der Zahn nach lingual und vorwärts liegt, als antero-linguale „Perversion“. Auf diese Weise kann man die verschiedenen Stellungen der Zähne nach ihrer Lagerung bezeichnen.

Etwas ausführlicher klassifiziert der Amerikaner Wahl in seiner Schrift über die Einteilung der verlagerten Weisheitszähne. Er unterscheidet:

Klasse I: Impaktion.

Die dritten Molaren liegen parallel zum normal stehenden zweiten Molaren und sind durch vernarbtes Gewebe und Knochen impaktiert.

Klasse II: Impaktion, anguläre.

Die dritten Molaren liegen beinahe parallel zum normal stehenden zweiten Molaren und haben eine geringe mesiale Neigung.

Klasse III: Impaktion horizontale.

Die Achsen der zweiten und dritten Molaren stehen in einem rechten Winkel zueinander. Der dritte Molar liegt parallel zur mandibula, die Krone des impaktierten Zahnes ist gegen den zweiten Molar gerichtet.

Klasse IV: Impaktion, oblique.

Die Krone der dritten Molaren ist gegen den ramus ascendens geneigt, das Wurzelende liegt nahe bei dem des zweiten Molars, während die Kronen weit voneinander entfernt sind.

Klasse V: Impaktion, horizontale.

Die Achsen der zweiten und dritten Molaren stehen in einem rechten Winkel zueinander. Der dritte Molar liegt parallel zur mandibula, die Krone des impaktierten Zahnes ist gegen den ramus ascendens gerichtet.

Klasse VI: Impaktion.

Die dritten Molaren sind impaktiert und liegen entlang der mandibula.

Klasse VII: Impaktion.

Die verlagerten unteren dritten Molaren liegen in der Nähe des unteren Randes der mandibula, unter den Wurzeln des zweiten Molaren, im ramus ascendens vergraben.

Die Einteilung nach Haruyuki Ito ist folgende:

1. Die Krone der dritten Molaren ist gegen den zweiten Molar geneigt.
2. Die Krone der dritten Molaren ist gegen den vorderen Rand des aufsteigeeden Astes geneigt.
3. Die Krone der dritten Molaren ist nach lingual geneigt.
4. Die Krone der dritten Molaren ist nach bukkal geneigt.
5. Der dritte Molar liegt vertikal.
6. Der dritte Molar liegt horizontal.
7. Der dritte Molar liegt im aufsteigenden Ast.

4. Ursachen der Verlagerung der dritten Molaren.

Die Ursachen der Verlagerung der dritten Molaren können wir einteilen in:

a. Endogene Ursachen, d. h. solche, deren Ursprung im Körper selbst gelegen ist.

b. Exogene Ursachen, d. h. solche, die durch äußere Einflüsse bedingt sind.

a. Endogene Ursachen.

Unter den endogenen Ursachen spielt zweifellos eine nicht geringe Rolle die Vererbung. Wenn es heute feststeht, daß Anomalien der Zahnstellung, wie Progenie, Deckbiß, sowie Überzahl und Unterzahl von Zähnen vererbt werden können, so liegt es nahe, anzunehmen, daß dies auch für Anomalien des Zahndurchbruchs, wie Verlagerungen von Weisheitszähnen der Fall sein kann. (Thomas).

Adloff und Rebel erwähnen das nicht seltene familiäre Vorkommen der Zahnretention als auffällig, halten aber eher eine erbliche Anlage anatomischer Raumverhältnisse und Umstände, wie abnorme Raumverhältnisse im Kiefer, für gegeben, die die Retention herbeizuführen vermögen.

Nach Korkhaus spricht eine familiäre Häufung der Zahnretention zweifellos für eine erbliche Basis der Retention in manchen Fällen, wie besonders die Zwillingsforschung erhellt.

So können z. B. bei mehreren Personen derselben Familie in verschiedenen Generationen alle vier Weisheitszähne oder auch nur einer oder zwei fehlen.

Becker spricht von einer hereditären Belastung von seiten der Eltern. In dieselbe Gruppe gehören Gaumenspalten, Hasenscharten, Überzahl und Unterzahl von Zähnen, Mißbildungen von Zahnkronen und Zahnformen. Wie mannigfaltig und verwickelt die hereditären Einwirkungen sind, kann man daraus sehen, daß durch Vererbung des kleinen Kiefers des einen Teiles der Eltern und der großen Zähne des andern im kindlichen Kiefer ein Mißverhältnis entsteht, und so der Raum für den späteren normalen Durchbruch des Weisheitszahnes verloren geht. (Haruyuki Ito u. a.).

Das unregelmäßige Wachstum der dritten Molaren kann weiterhin von endokrinen Störungen abhängig sein: die Ursache der Verlagerung läge also in einer Konstitutionsanomalie. „Bei der Verlagerung von dritten Molaren handelt es sich in der Hauptsache nicht um eine Retention anatomischer Art. Diese kommt erst an zweiter Stelle und ist selbst wieder durch die Unterfunktion der endokrinen Drüsen bewirkt. Die dritten Molaren sind die letzten Zähne, die in der Zahnreihe erscheinen, und dies geschieht zu einer Zeit, in der eine Veränderung in der endokrinen Aktivität stattfindet, die Thymusdrüse verschwindet und ihre Funktion aufhört." (H[illegible]d-Grove).

Als wichtigste endogene Ursache der Verlagerung von Weisheitszähnen kann die durch die Evolution der Zahnbögen bedingte angenommen werden. Es lehrt die Stammesgeschichte, daß im Laufe der Evolution die maxilla und mandibula allmählich kürzer werden. Bei primitiven Typen haben die dritten Molaren Platz genug in der Zahnreihe zusamm[illegible] mit den anderen Zähnen; oft besteht sogar noch mehr Platz im Alveolarbogen, d. h., daß im Oberkiefer die Tubera gut ausgebildet sind und im Unterkiefer sich eine beträchtliche Lücke zwischen dem letzten

Zahn und dem ramus ascendens befindet. Beim heutigen Menschen ist dieser Platz im Schwinden begriffen. Der normale Durchbruch des Weisheitszahnes wird dadurch gehindert. Die oberen Weisheitszähne neigen folglich nach hinten und außen, die unteren nach vorne und innen. Wird nun die Entwicklung des Zahnbogens noch weiter eingeschränkt, so kann der Weisheitszahn gar nicht mehr durchbrechen, es kommt zur Impaktion.

Die Ursache dieses Platzmangels, die in einer phylogenetischen Verkürzung der beiden Kiefer begründet ist, wird in dem ungenügenden Gebrauch des Kauapparates beim zivilisierten Menschen angenommen. Dadurch soll nach Ansicht verschiedener Autoren (besonders Walkhoff) eine Hemmung im Durchbruche der Weisheitszähne eintreten, da ihnen im Kiefer nicht genügend Platz zur Verfügung steht. Es ist recht kennzeichnend, daß z. B. Verlagerungen am häufigsten bei weißen Völkern gefunden werden, weil ein mangelhafter Gebrauch der Zähne besonders bei hohen zivilisierten Völkern anzutreffen ist.

Der Amerikaner Mead, der lange Zeit unter Eskimos verweilt hat, schreibt in einem seiner Berichte: „Ich fand, daß bei den älteren Generationen Karies, Malokklusionen und Impaktionen selten waren, weil sie eine harte Nahrung zu sich nahmen, die intensive Kautätigkeit verlangte. Im Gegenteil dazu haben in den jüngeren Generationen, deren Nahrung vorwiegend aus Kohlehydraten, Zucker usw. besteht, wodurch dann wieder beträchtlicher Nichtgebrauch der Zähne gegeben war, Karies, Malokklusionen und Verlagerungen von Zähnen in erschreckender Weise zugenommen. Es scheint, daß der Nichtgebrauch der Zähne oder Funktionsmangel den normalen Durchbruch verhindert."

„Es ist bekannt, fährt Mead weiter, „daß der Kauapparat des heutigen Menschen sich in einem Zustand der Rückbildung befindet. Das zeigen die Zähne. Wir gehen wohl nicht fehl, wenn wir annehmen, daß beim zukünftigen Menschen die dritten Molaren aus der Zahnreihe verschwunden sein werden, daß also die Zahnreihe im Ober- und Unterkiefer jederseits mit dem zweiten Molar abschließen wird."

D'Alise folgt ähnlichen Ideengängen. Während jedoch Mead in der Evolution des Kauapparats ein Zeichen des Fortschrittes der Menschheit sieht, spricht D'Alise von menschlicher Degeneration und Verfall. „Denn es schreitet der Mensch fort, nicht durch Reduktion des Inhaltes und der Zahl einiger Teile, sondern durch harmonischeres Entwickeln aller Teile. Wenn heute vier Paare von Prämolaren oder Molaren zur Verrichtung der Kauarbeit genügen, warum hat dann die Natur den Menschen mit vier Prämolaren- und sechs Molarenpaaren versehen?

Das menschliche Kopfskelett ist ein großer Behälter, an den gewaltige Muskelmassen angeheftet sind, welche der Bewegung des Unterkiefers dienen. Die Entwicklung der Ernährung hat es mit sich gebracht, daß eine starke Untätigkeit des Kauapparates eingetreten ist, und damit eine mangelhafte Entwicklung des Gesichtsknochen im Ganzen und des Unterkiefers im Einzelnen, und als besonderes Charakteristikum das allmähliche Verlorengehen der dritten Molaren. Obgleich gerade der dritte Molar eine größere Kaukraft hat wie die beiden anderen, hat er dennoch keine Kauübungen mehr auszuführen, weil die menschliche Nahrung zum Zustand eines Breies reduziert ist: es kommt bei ihm zur Atrophie".

So verschiedenartig auch die Gründe sind, die die einzelnen Autoren zur Erklärung der Verlagerung und der allmählichen Reduktion der Weisheitszähne annehmen, so steht jedenfalls bei allen fest, daß nach längerer Zeit dieser Zahn aus der Zahnreihe verschwunden sein wird.

Die typische Säugetierbezahnung weist 44 Zähne auf, und zwar 6 Schneidezähne, 2 Eckzähne, 8 Prämolaren und 6 Molaren in jedem Kiefer. Die Formel lautet

$$I\ \frac{3,}{3}\ C\ \frac{1,}{1}\ P\ \frac{4}{4} : M\ \frac{3}{3}\ \text{oder genauer}$$

$$I\ \frac{1,2,3,}{1,2,3}\ C\ \frac{1,}{1}\ P\ \frac{1,2,3,4,}{1,2,3,4}\ M\ \frac{1,2,3}{1,2,3}.$$

Diese typische zoologische Zahnformel paßt für die Mehrheit der heutigen Säugetierwelt nicht, da die wenigsten dieser

Tiere 44 Zähne besitzen. Nach der Ansicht zahlreicher Autoren soll eine Rückbildung einzelner Zähne eingetreten und dieser Rückbildungsprozeß bei manchen Gebissen auch heute noch im Gange sein.

Wie de Terra ausführt, läßt sich auch für den Menschen durch Vergleichung mit den Stammformen des Säugetiergebisses erkennen, daß eine Reduktion in der Zahl der Zähne eingetreten ist, analog den meisten jetzt lebenden Säugern. Der Mensch hat 12 Zähne weniger, als die Urformel aufweist, und zwar je einen Schneidezahn und 2 Prämolaren. Die restlichen 32 Zähne gruppieren sich nach der Formel

$$\text{I } \frac{2,}{2} \quad \text{C } \frac{1,}{1} \quad \text{P } \frac{2,}{2} \quad \text{M } \frac{3}{3.}$$

Es fehlen der typischen Formel der 3. Incisivus und der 1. und 2. Prämolar. Die genaue Formel wäre im Vergleich zur Mammalienbezahnung

$$\text{I } \frac{1,2,}{1,2} \quad \text{C } \frac{1,}{1} \quad \text{P } \frac{3,4,}{3,4} \quad \text{M } \frac{1,2,3}{1,2,3.}$$

Finden wir nun einen überzähligen Zahn, so wird angenommen, daß er entsprechend seiner Stellung entweder ein 3. Schneidezahn oder ein 2. Prämolar ist.

Zu diesem Entwicklungsablauf gehört auch der Rückbildungsprozeß, den der dritte menschliche Molar in der Gegenwart erleiden soll. Der dritte Molar ist kleiner als der erste und zweite, seine Krone hat nicht die charakteristischen Höcker und Vertiefungen und seine Wurzeln sind in der Regel miteinander verschmolzen. Von mehreren Autoren wird als wahrscheinlich angenommen, daß, wenn der dritte Molar einmal vollkommen verschwunden sein wird, der zweite Molar diesen Weg ebenfalls einschlagen wird, da unsere leichte und verfeinerte Nahrung diesen Zahn ebenso entbehrlich mache.

b. Exogene Ursachen.

Die exogenen Ursachen der Verlagerung der dri[illegible] Molaren sind im Vergleich zu den oben beschriebenen von n[illegible]

während der distale Teil noch von einem kapuzenartigen Schleimhautlappen bedeckt ist. Hier kann sich nun eine Retentionsstelle für Speisereste und Bakterien bilden, von der die gefürchteten Krankheitsbilder der „Dentitio difficilis“ ihren Ursprung haben.

Das Ausmaß des anormalen Verhaltens der durchgebrochenen Weisheitszähne hängt nach Moral von der Größe des Zahnes ab. „Ist der obere Weisheitszahn abnorm klein, so hat das wenig zu bedeuten. Ein abnorm größerer Weisheitszahn des Oberkiefers steht selten an der Stelle, wo er stehen soll; er ist meist mit seiner Krone nach der Wange zu geneigt. Ebenso spielt im Unterkiefer die Größe der Zahnkrone eine Rolle. Ist die Krone klein, so macht das kaum Schwierigkeiten. Ist die Krone aber groß, so findet sich der Zahn oft nicht an der Stelle, an die er gehört. Man findet folgende Abweichungen:

1. Die Krone ist gedreht, wobei die distale Kante meist nach außen und die mesiale nach innen gedreht ist, sodaß der Zahn also um eine vertikale Achse gedreht erscheint.

2. Häufig sind die Fälle, wo der Zahn neben einer solchen Drehung auch nicht die richtige Höhe erreicht. In schweren Fällen ist der Zahn in keiner der drei Ebenen des Raumes richtig orientiert; er ist nach außen gedreht, nach vorn geneigt und hat nicht die nötige Höhe erreicht.

3. In nicht allzu seltenen Fällen sieht man, daß der Zahn mit seiner distalen Kante nach hinten geneigt ist, sodaß sich zwischen ihm und seinem Vorgänger ein nach oben sich verbreitender Spalt findet.

3. Ursachen der Durchbruchsstörungen.

Über die Ursachen der Durchbruchsstörungen schreibt Williger folgendes: „Daß die Ursache für die Behinderung eines glatten Weisheitszahndurchbruchs letzten Endes immer in einem Platzmangel zu sehen ist, darüber kann kaum mehr ein Zweifel bestehen, sei es, daß nach distal zu der Raum nicht ausreicht, um das Hintereinander von Zahn, Schleimhaut und Knochen zu

gewährleisten, sei es, daß bei bukkalem Durchbruch das Nebeneinander der drei nicht möglich ist. Ein Raummangel muß natürlich schon vor der Durchbruchszeit vorhanden gewesen sein, sodaß das Einrücken aus dem aufsteigenden Kieferast erschwert ist und Schrägstellung oder Horizontallagerung mit Halb- oder Ganzretention resultieren. Aber wodurch nun der Platzmangel zu erklären ist, darüber herrscht keine Übereinstimmung. Die eine Theorie sieht die Ursache in der Distalverschiebung der Zahnreihe, näher an den aufsteigenden Ast heran: der Alveolarfortsatz der mandibula macht eine regressive Metamorphose, woher der dritte Molar notwendigerweise mit dem ramus kollidieren muß.

Die zweite Theorie sieht den Grund des Platzmangels in dem Übergang aus der Hufeisen- oder Ellipsenform in die Parabelform beim Zahnbogen. Je mehr sich die Form des Unterkiefers der Gestalt einer Parabel nähert, desto ungünstiger werden die Raumverhältnisse für den Durchbruch des Weisheitszahnes. Sie werden um so günstiger, je mehr der Zahnbogen eine elliptische Form hat, letzteres deshalb, weil der Bogen in diesen Fällen eine gesimsartige Vorwölbung nach der Mundhöhle zu aufzeigt. Der Weisheitszahn wird so weit distal angelegt, daß er sich schon im aufsteigenden Ast befindet. Im Laufe seiner Entwicklung muß er nach unten treten und sich dabei aufrichten. Zu den Schwierigkeiten, die der Weisheitszahn bei seinem Wege zu überwinden hat, kommt noch, daß eine nach hinten sehr ausladende Krone des zweiten Molars ihn erst recht in seinem Bestreben, sich aufzurichten, behindert, so sehr, daß er sich direkt daran fangen kann".

Nach Rebel ist es zweifellos nicht selten, daß normal große Zähne in einem stark reduzierten Kieferteil stehen, was eine Disharmonie zwischen Größe des Kiefers und der Zahnkrone bewirkt. Solche an sich schon ungünstigen Raumverhältnisse werden noch durch Steilheit des Kieferwinkels, durch starkes Vortreten der crista temporalis mandibulae in bezug auf Raumverkleinerung beeinflußt. Entscheidend wird hier dann der Verlauf des Zahnbogens; verläuft er nämlich in der Form einer

Parabel, so muß der entstehende Molar im innigen Kontakt mit dem aufsteigenden Aste und seiner Weichteilbedeckung kommen — der Molar kann sich nicht von dieser freimachen, andererseits aber, wenn der Zahnbogen vom ramus ascendens abweicht, d. h. wenn er medial vom lateral stehenden Ast ausläuft, so befindet sich dazwischen genug Platz, und es entfällt so ein wesentliches Moment für die Entstehung der „Dentitio difficilis".

4. Folgen der Verlagerungen und Durchbruchsstörungen der dritten Molaren.

Welche Folgen haben nun verlagerte und ungünstig durchgebrochene dritte Molaren für die Zahnstellung? Ist es möglich, daß dritte Molaren auf die vor ihnen stehenden Zähne und ihre Stützorgane einwirken können, einen Druck auf sie auszuüben und ihre Stellung grundsätzlich zu ändern imstande sind?

Es ist noch nicht lange her, daß man sich mit dieser Frage beschäftigt. Besonders in Amerika wird diese Frage in den letzten Jahren häufig erörtert. Man wurde durch die Feststellung darauf aufmerksam, daß, je näher der Durchbruch der Weisheitszähne kam, Anomalien der Zahnstellung entstanden. Ferner konnte man erleben, wie orthodontisch behandelte Fälle — wie man annahm, durch den Einfluß durchbrechender Weisheitszähne - immer wieder ein Rezidiv erlitten und so jeder Behandlungserfolg zunichte gemacht wurde. Es konnte dafür nur die Erklärung gegeben werden, daß eine Druckwirkung ausgehend vom Weisheitszahn sich auf die übrigen Zähne übertrug, und daß so dritte Molaren für die Entstehung von Malokklusionen verantwortlich zu machen wären. „Seit mehreren Jahren", so schreibt D'Alise, „bemerkte ich zu meinem Erstaunen, daß bei einer Patientin, die ich sah, nachdem die Milchzähne ausgefallen und die bleibenden Zähne durchgebrochen waren, Malokklusionen entstanden, je weiter es zum Durchbruch der Weisheitszähne kam. Ich muß dabei bemerken, daß die Zahnbögen vorher völlig normal waren. Eine aufmerksame und wiederholte Untersuchung gab mir die Erklärung dafür. Ich be-



Abb. a) Abb. b)

Schematische Zeichnung der Druckwirkung der dritten Molaren. a) Unterkiefer, b) Oberkiefer

griff, wie Malokklusionen, die früher nicht bestanden, nach und nach zur Entstehung kamen. Die Schuld daran lag am unteren dritten Molaren, der bei seinem Durchbruch den knöchernen Platz nicht genügend vorbereitet fand und dann seine Durchbruchskraft auf den Zahnbogen übertragen hatte, indem er dessen verschiedene Elemente in der Richtung des geringsten Widerstandes verschob. Eine Protrusion im Unterkiefer war die Folge davon und oft ein Rezidiv von vorher vollständig behandelten Malokklusionen. Dieses gibt mir auch die Erklärung für so zahlreiche Malokklusionen in bleibenden Gebissen".

Nachdem Spencer mehrere hundert Fälle von Bißanomalien untersucht hatte, kommt er zu folgenden Schlußfolgerungen:

1. „Es steht fest, daß in meist allen Fällen von offenem Biß die dritten Molaren des Unter- und Oberkiefers mitwirkende Faktoren für die Malokklusion sind.

2. bei Mesialbiß sind es, mit wenigen Ausnahmen, die unteren Weisheitszähne, die immer wieder die Hoffnung auf ein günstiges Behandlungsresultat zunichte machen.

3. In allen Fällen von Distalbiß sind die dritten Molaren, wenigstens während der Behandlung, eine entscheidende Hilfe; oft sind aber nach einigen Jahren die Zähne im Frontzahngebiet zusammengedrängt. Gerade um diese Zeit beginnen die Weisheitszähne im Kiefer zu erscheinen.

4. Es gibt Fälle von Distalbiß, wo wir es für unmöglich halten, daß für 32 Zähne Platz genug im Zahnbogen vorhanden wäre. Nimmt man solche Modelle später zur Hand, so wundert man sich, wie oft Weisheitszähne in idealer Okklusionsstellung vorhanden sind".

Gerade diese letztere Beobachtung dürfte die außerordentliche Verdrängungs- und Wachstumstendenz beleuchten, die den dritten Molaren innewohnt.

Weiterhin wird Engstand der oberen und unteren Frontzähne dem Einfluß der dritten Molaren zugeschrieben. Man konnte sehen, wie normale Zahnreihen sich im Frontzahngebiet gedrängt aufstellten, wie Zähne labial und lingual aus der Zahn-

reihe heraustraten, sich dachziegelartig übereinander schoben. „Klinische Beobachtungen", so schreibt Reichborn-Kjennerud, konnte ich bei ungefähr 20 jungen, grazil gebauten Individuen machen. Zur Zeit des Durchbruches des Weisheitszahnes veränderten die unteren Schneidezähne ihre Stellung und kamen dachziegelartig sich überdeckend zu stehen. Diese Veränderungen in der Zahnstellung führe ich auf eine Abflachung des Kieferwinkels und damit auf ein Nachvornerücken des horizontalen Kieferanteils zurück, wodurch dann wegen Platzmangels die Unterkieferzähne in gepreßter Stellung zu stehen kommen.

In anderen Fällen konnte ich zu dieser Zeit eine Neigung der unteren Frontzähne nach lingual beobachten, wobei die Oberkieferzähne auf der lingualen Fläche stark abgenutzt waren".

„Von ganz besonderem Interesse ist zu dieser Frage eine Beobachtung, die ich bei einem 13 Jahre alten Knaben mit starkem Frontzahn-Überbiß machen konnte. In diesem Falle erwiesen sich die oberen mittleren Schneidezähne gelockert, weshalb der Patient mich aufsuchte. Eine Röntgen-Untersuchung zeigte eine beträchtliche Schwächung des Kieferwinkels infolge mächtiger Entwicklung der Weisheitszähne. Ich sah mich daher genötigt, die Lockerung der oberen Schneidezähne auf eine Biegung des Unterkiefers und eine Sagittalverschiebung dessen horizontalen Anteils zurückzuführen.

Ich möchte auch über eine klinische Beobachtung berichten, welche außerordentlich deutlich die Folgen der Biegung im Unterkieferwinkel zeigt. Bei einem 14½ jährigen Knaben decken die oberen Schneidezähne ungefähr ein Drittel der unteren. Acht Jahre später sieht man, daß bezüglich der mittleren Schneidezähne nahezu Kopfbiß entstanden ist und daß auch der Überbiß im Bereiche der übrigen Schneidezähne beträchtlich verringert ist. Weiterhin stehen die unteren Schneidezähne in gepreßter Stellung. Die Stellungsveränderung der Zähne weist mit Sicherheit darauf hin, daß die unteren Schneidezähne weiter nach abwärts zu stehen gekommen sind. Bei der ursächlichen Erklärung dieser Veränderung muß an eine Biegung im Kiefer-

winkel gedacht werden, welche mit der Entwicklung und dem Durchbruch der Weisheitszähne im Zusammenhang steht".

Um das Vorhandensein eines Druckes zu beweisen, brachte man Röntgenaufnahmen vom Weisheitszahngebiet bei. Je nachdem die Zähne gedrängt standen und ihre Achse nach mesial neigt, suchte man daraus auf eine Druckwirkung der dritten Molaren zu schließen. Mac Millan nahm dieses zum Vorwand, um seine Gegenansicht, daß dritte Molaren einen Druck auszuüben nicht imstande sind, zu beweisen. „Irgend ein Druck auf Knochen im menschlichen Körper kann eine Atrophie hervorrufen. Beispiele sind die Pacchion'schen Körper. Weiches Gewebe gibt diesem Druck nach, während hartes Gewebe, wie z. B. Knochen, dadurch ausgehöhlt würde. In der Mundhöhle findet man zwei Quellen von Druckatrophie, nämlich Cysten und durchbrechende Zähne. Als weiteres Beispiel einer solchen Druckatrophie dient ein horizontal impaktierter Weisheitszahn, der die distale Wurzel eines zweiten Molars zur Resorption bringen kann.

Befassen wir uns nun mit dem Problem der Druckwirkung der sog. impaktierten Weisheitszähne, besonders der unteren, so bin ich der Meinung, daß man diese viel zu sehr übertrieben hat, und daß eine solche Wirkung eines „drückenden Molars" überhaupt nicht besteht. In keinem Fall drückt der dritte Molar den zweiten mehr vorwärts, als ein Aneurysma das sternum vordrücken kann.

Forschen wir nun nach dem Ursprung dieser Drucktheorie, so finden wir, daß er in der falschen Interpretation von Röntgenbildern liegt. Wir dürfen nämlich nicht vergessen, daß die sich entwickelnde Krone des dritten Molars normalerweise etwas nach vorne geneigt ist. Ein Spalt befindet sich zwischen dem zweiten und dritten Molar und auch jegliches Zeichen von Druckatrophie fehlt im normalen Knochen.

Diese Arbeit unterzieht Kelsey einer Kritik. Er ist zwar wie Mac Millan der Ansicht, daß der Weisheitszahn einen größeren Druck nicht ausüben kann. Andererseits aber erkennt er auch an, daß Veränderung der Ikklusion beim Durchbruche

von Zähnen eintreten können, und zwar „kann die Natur, indem sie einen Platz für einen durchbrechenden Zahn schafft, jederzeit eine Bewegung aller Zähne der Zahnreihe bewirken".

Die Ansicht Mac Millans konnte sich nicht durchsetzen, denn es verläuft der Prozeß dieser Druckwirkung nicht in einigen Tagen oder Wochen, sondern über Jahre, d. h. so langsam, daß größere Veränderungen der Knochenstruktur unmöglich im Röntgenbild zu erkennen sind. Gemäßigtere Ansichten vertreten Young und Morehouse.

Young warnt vor der Übereile, mit der man dritte Molaren als auslösende Faktoren vom Engstand im Frontzahngebiet beschuldigt. Eine unbedingte Beweisführung dafür sei bis heute noch nicht gelungen. Seltene Fälle kamen zur Beobachtung, wo es schien, daß eine solche Bewegung stattfand. Aber in der Mehrzahl der Fälle müssen wir einen Engstand der unteren Frontzähne nach orthodontischer Behandlung einem zu großen Überbiß zuschreiben.

Morehouse bemerkte daß man nicht zu viel Gewicht auf den Einfluß der Weisheitszähne auf die Länge des Zahnbogens legen dürfte. Er zeigte einige extraorale Röntgenaufnahmen von Ober- und Unterkieferbogen und kann an diesen einen Beweis von einem „Stimulus" nicht finden. Er bemerkt aber zugleich, daß er diese Aufnahmen nicht zu dem Beweis bringt, daß die durchbrechenden Weisheitszähne keinen Einfluß haben, sondern, daß man zu weit ging, wenn man von einem Antrieb der dritten Molaren auf die vordere Entwicklung der Zahnbögen spricht. Er gibt zu, daß der sich entwickelnde Keim eines Weisheitszahnes einen zerstörenden Einfluß im Sinne eines Druckes auf die Wurzeln und die Krone des zweiten Molars haben kann. In einem Fall waren die oberen und unteren dritten Molaren schlecht im Kiefer gelagert; die oberen Molaren verhinderten die normale Einstellung der zweiten Molaren, wodurch eine „Supra-Okklusion" der unteren Molaren verursacht wurde. Nach Entfernen der oberen zweiten und unteren dritten Molaren erfolgte die Wiederkehr normaler Okklusion. Die Mehrzahl der Fälle zeigt als

Wirkung der oberen verlagerten Weisheitszähne einen Druck derselben auf die Wurzelgegend des zweiten Molars, und als Folge ein Kippen der letzteren um ihre Transversalachse nach distal. Die unteren verlagerten Weisheitszähne dagegen bewirken einen Druck auf die Kronen und Wurzelgegend der unteren zweiten Molaren, somit eine Erhöhung der Okklusionsebene im Molarengebiet. Eine Wanderung der hinteren Zähne in mesialer Richtung hat als Ursache stets die Verlagerung der Weisheitszähne.

Je gründlicher man nun dieser Frage einer Druckwirkung der dritten Molaren nachforschte, desto überzeugender konnte man den Einfluß der Weisheitszähne auf die Zahnstellung erkennen. Es wird heute von vielen Autoren anerkannt, daß impaktierte Weisheitszähne Störungen im Zahnbogen hervorrufen können, daß retinierte dritte Molaren auf die Wurzeln der Nachbarzähne einen Druck ausüben und dadurch Schief-Stellung und falsche Artikulation bewirken können. „Orthodonten haben es für beinahe unmöglich gehalten, eine normale Okklusion nach einer orthodontischen Behandlung dauernd erhalten zu können, wenn die dritten Molaren im Gebiß belassen werden. Manche schöne orthodontische Resultate wurden durch solche Zähne und ihre Aktivität zu nichte gemacht". (Lyons.)

Fahy konnte somit schreiben: „Im menschlichen Zahnsystem nimmt der dritte Molar eine besondere Stellung ein. Als Anomalien verursachender Faktor kommt ihm die größte Rolle zu. Sehr oft zeigt der dritte Molar ein anormales Verhalten und seine anormale Tendenz kann sich in allen Richtungen bis zur Störung seiner eigenen Umgebung und seiner Beziehung zum Nachbar und daraus hinaus zu allen anderen Zähnen auswirken. Ein normaler Durchbruch der dritten Molaren wird immer seltener, und die Zahl seiner Stellungen ungemein verschieden. 75% aller Orthodonten fühlen, daß dieser durchbrechende dritte Molar einen wirklichen Einfluß hat, nicht nur auf den neben ihm stehenden zweiten Molar, sondern auch auf die anderen Zähne des Bogens. Gestützt auf Beobachtungen über lange Jahre, bin auch ich derselben Meinung. Da viele

meiner Patienten Studenten zwischen 18 und 22 Jahren sind — der Zeit des Weisheitszahndurchbruchs — so bin ich mir der Schäden, die diese Zähne anrichten können, bewußt. Ich habe Fälle gesehen, wo gute orthodontische Behandlungserfolge durch die durchbrechenden dritten Molaren gänzlich zerstört wurden". Natürlich gibt es dritte Molaren, welche keinen Druck auf die anderen Zähne ausüben, während bei anderen dieser Druck sehr ausgesprochen ist. Der horizontale Verlagerungstyp mit positivem Kontakt an der distalen Fläche des zweiten Molars, sowie die mesioangulären und vertikalen Impaktionen, üben den größten Druck auf den zweiten Molar aus. Daß ein solcher Druck auch wirklich besteht, kann man an den Erosionen der distalen Fläche des zweiten Molaren erkennen und in vielen Fällen sogar, in einer vollständigen Resorption der distalen Wurzel der zweiten Molaren, sowie der Knochenstruktur mesial und distal davon.

Davis ergänzt diesen Gedanken: „In manchen Fällen ist unfraglich der dritte Molar eine Quelle von Unannehmlichkeiten und bedrohlichen Zuständen für den Menschen. Der Schaden, den ein Weisheitszahn ausüben kann, ist ungemein groß; eine Altersgrenze dafür gibt es nicht. Wir können behaupten: ein retinierter Weisheitszahn ist ein anormaler Zustand und je eher wir diese Tatsache erkennen, desto mehr helfen wir unseren Patienten. Ich denke, daß beinahe hundert Prozent aller Orthodonten daran festhalten, daß nicht nur die durchbrechenden dritten Molaren, sondern auch die verlagerten einen sehr bestimmten Einfluß auf die anderen Zähne haben. Es ist heute eine bekannte Tatsache, daß Unregelmäßigkeiten und Anomalien der Zahnstellung bei vielen Patienten durch diese Zähne bedingt sind. Im späteren Alter von 16—25 Jahren und noch später wirkt sich dieser Einfluß in einem Engstand der Frontzähne aus. Daneben gibt es natürlich zahlreiche Fälle von „Dentitio difficilis". Nicht zu vergessen die Fälle, wo impaktierte dritte Molaren die Wurzeln und Pulpen von zweiten Molaren schädigen und zerstören. Noch später, im Alter von 30 - 60 Jahren, können die dritten Molaren Ursachen für eine Fikalinfektion sein. Sind

wir Zahnärzte dessen bewußt, so können wir entsprechende Maßnahmen ergreifen.

Wenn noch Zweifel über eine Druckwirkung der dritten Molaren bestehen sollten, so könnte Chapmans Arbeit sie völlig beseitigen. Von einem Patienten bringt er zwei zu verschiedenen Zeiten gewonnene Modelle des Ober- und Unterkiefers.

Es ergeben sich im einzelnen folgende Zustände:

I. Modell: Alter des Patienten 13 Jahre, 9 Monate.

$\underline{2}$/ mesiale Ecke mehr nach labial als beim Alter von 12 Jahren — untere Schneidezähne stehen leicht gedrängt, was mit 12 Jahren nicht der Fall war.

II. Modell: Alter 18 Jahre.

$\underline{2}$/ noch mehr nach labial als zu 13 Jahren; untere Schneidezähne stehen dachziegelartig übereinander. Dieser Engstand des Frontzahngebietes war also in dieser Zeit eingetreten. Um diese Zeit brachen auch die Weisheitszähne durch.

Als Schlußfolgerung ergibt sich: ein normaler wie anormaler Zahnbogen kann sich durch den Einfluß der dritten Molaren verändern. So können, wie Chapman feststellt:

a) „unregelmäßige Zahnreihen regelmäßig werden, also z. B. Lücken zwischen Zähnen sich schließen oder in distaler Okklusion stehende untere Zähne in eine neutrale Okklusion gebracht werden,

b) regelmäßige Zahnreihen unregelmäßig werden, z. B. können Progenien auf diese Weise entstehen,

c) normal stehende Zähne aus der Zahnreihe herausgedrückt werden und ein größerer Engstand im Frontzahngebiet hervorgerufen werden."

C. Eigene Untersuchungen.

I. Aufgabe und Material.

Meine Aufgabe bestand darin, festzustellen:

1. ob ein Einfluß der dritten Molaren auf die Zahnstellung möglich oder wahrscheinlich ist und

2. wie sich dieser Einfluß gegebenenfalls auf die Stellung der Zähne im Kieferbogen auswirkt.

Zuerst wollte ich durch Anschlag eine Anfrage unter den Studenten der Medizin veranstalten, ob sie zur Zeit des Weisheitszahndurchbruches einen Einfluß auf die Zahnstellung, wie Engstand im Frontzahngebiet festgestellt hätten. Leider war es mir nicht möglich, eine einzige Antwort auf meine Rundfrage zu erhalten. Weiter stellte ich Untersuchungen an den Assistenten und Studierenden der Klinik und Poliklinik für Zahn-, Mund- und Kieferkrankheiten an. Ich ging so vor, daß ich zuerst feststellte, ob die Weisheitszähne vorhanden oder schon extrahiert waren, sodaß ich dann die für mich günstigen Fälle auswählen konnte. Ich untersuchte darauf die Gebisse näher. Waren Zähne, wie Prämolaren oder Molaren gezogen, so kamen solche Fälle für meine Arbeit nicht mehr in Frage. Als brauchbare Fälle für meine Untersuchungen blieben dann diejenigen übrig, in denen eine vollständige Zahnreihe vorhanden war. Bei größerem Engstand im Frontzahngebiet brauchte ich nur nachzuforschen, ob dieser schon längere Zeit vorhanden oder seit der Zeit des Weisheitszahndurchbruches eingetreten war. Ich ließ Röntgenaufnahmen machen, nahm Abdrücke der beiden Zahnbögen und fertigte daraufhin Modelle an. In genau derselben Weise untersuchte ich während zwei Monaten sämtliche Patienten, die zur Klinik in Behandlung kamen.

II. Befunde.

a) Gesamtbericht.

In diesem Untersuchungsmaterial konnte ich 16 Fälle finden, die für meine Arbeit brauchbar waren.

Das Alter der Patienten lag zwischen 17 und 25 Jahren, mit Ausnahme einer 40jährigen Patientin.

In der Hälfte der Fälle waren retinierte Weisheitszähne, entweder ein oder zwei Zähne vorhanden. Bei der anderen Hälfte waren die dritten Molaren entweder halb retiniert oder ganz durchgebrochen. Bei zwei Fällen waren die Weisheitszähne in einem normalen Durchbruch begriffen.

In 8 Fällen bestand Neutralbiß und in 5 Fällen Mesialbiß, während sich bei 3 Fällen Distalbiß vorfand.

In allen Fällen konnte ich einen Engstand im Frontzahngebiet feststellen, sowohl im Ober- wie im Unterkiefer. Je nachdem hatten sich bald nach labial, bald nach lingual Zähne aus der Zahnreihe geschoben und dachziegelartig übereinander gestellt. Und zwar bestand der höchste Prozentsatz von 70% bei den mittleren unteren Schneidezähnen; es folgten die unteren seitlichen Schneidezähne mit 45%, die oberen mittleren Schneidezähne mit 30%. Für die übrigen Zähne wie oberen seitlichen Schneidezähne, oberen und unteren Eckzähne lag der Prozentsatz niedriger. Je einmal war ein oberer rechter zweiter Molar und ein oberer erster Molar aus der Zahnreihe gedrängt worden. In anderen Fällen konnte ich eine Mesial-Neigung von Zähnen eindeutig feststellen.

Bei einigen Patienten hatten sich Extraktionslücken von Zähnen, die etwa um das 15. Lebensjahr gezogen worden waren, vollständig geschlossen.

In einem Falle waren die seitlichen oberen Schneidezähne frühzeitig gezogen worden, die Eckzähne sind an ihre Stelle getreten und alle Zähne dieser Seite sind um eine laterale Schneidezahnbreite nachgerückt. Die Weisheitszähne zeigen einen normalen Durchbruch.

Im zweiten Fall war ein unterer rechter erster Molar gezogen worden. Der zweite und dritte Molar sind nachgerückt und stehen normal in der Zahnreihe.

Im dritten Fall war der untere linke seitliche Schneidezahn gezogen. Alle Zähne dieser Seite sind nachgerückt. Der Weisheitszahn liegt impaktiert.

1. Fall: R. T., Alter 25 Jahre.

b) Einzelbericht verschiedener Fälle.

Anamnese:

Ich konnte bei mir selbst bemerken, daß im 20. Lebensjahr ein stärkerer Engstand der Frontzähne im Unterkiefer, besonders auf der rechten Seite, eintrat. Zur selben Zeit kam der rechte untere Weisheitszahn zum Durchbruch. Der rechte untere Eckzahn wurde nach lingual verdrängt, während die mittleren Schneidezähne nach labial kippten. Durch die Änderung der Okklusion im Frontzahngebiet bedingt, stellte sich eine Atrophie der Alveole am rechten seitlichen Schneidezahn ein, da dieser Zahn durch den Antagonisten zu stark belastet wurde. Schleimhaut und Knochen zogen sich unter paradontischen Erscheinungen zurück. Als Therapie ließ ich mir damals die Schneidekante des des lateralen Schneidezahnes kürzer schleifen.

Modellanalyse:

Engstand im Frontzahngebiet des Unterkiefers rechts. Ein Einfluß des Weisheitszahnes hat sich ausgewirkt am Eckzahn, am lateralen Schneidezahn rechts und an den beiden Schneidezähnen, indem

a. die mesiale Ecke des $\overline{3}$ | labial über $\overline{2}$ | geschoben,

b. $\overline{2}$ | nach lingual gedrückt und

c. $\overline{1 \mid 1}$ labial verdrängt wurden.

Ihre distalen Ecken überdecken die jeweiligen mesialen Kanten der lateralen Schneidezähne.

Eckzahn und lateraler Schneidezahn rechts stehen nach dem inter- und intra-maxillären Symmetrievergleich zu weit mesial.

Die Extraktionslücke des ersten Prämolars links im Unterkiefer ist im Vergleich zu einer Prämolarenbreite kleiner geworden.

Die Okklusion ist neutral, die mittleren Schneidezähne stehen im Kopfbiß. Analyse der Röntgenaufnahme:

Die Aufnahme von der rechten Unterkieferhälfte zeigt einen normalen Durchbruch des dritten Molars. Die Approximalflächen der Zähne haben engen Kontakt, die Voraussetzung für die Entstehung eines Druckes. Es ist eine Schrägneigung der Zahnachsen nach mesial festzustellen.

Schlußfolgerung:

Ein Einfluß der dritten Molaren auf die Zahnreihe im Unterkiefer ist von mir selbst beobachtet worden.

a. Auf der linken Seite hat der Druck des durchbrechenden dritten Molaren eine Bewegung der Molaren und des zweiten Prämolars nach mesial in die Extraktionslücke des ersten Prämolars bewirkt.

b. Auf der rechten Seite hat der Druck des dritten Molars die ganze Zahnreihe nach vorne gebracht. Dies bewirkte den Engstand im Frontzahngebiet und eine Änderung der Okklusion an dieser Stelle, wodurch eine stärkere Belastung des seitlichen Schneidezahnes mit daraus resultierender Atrophie der Interdentalschleimhaut und Alveolarknochens eintrat.

Anamnese:

Der Patient gibt an, daß zur Zeit des Durchbruches der dritten Molaren ein größerer Engstand der Zähne sowohl im Ober- wie im Unterkiefer eingetreten ist. Dabei haben sich in den beiden Kiefern die Frontzähne gegeneinander verschoben und sich dachziegelartig aufgestellt.

Modellanalyse:

Infolge des Engstandes in den beiden Kiefern sind:

a) im Oberkiefer der linke mittlere Schneidezahn und der rechte seitliche Schneidezahn nach labial verdrängt worden.

b) im Unterkiefer alle Frontzähne bald nach labial, bald nach lingual aus der Zahnreihe getreten, und ist

c) auf der linken Seite die Okklusion im Sinne eines Mesialbisses verändert.

Analyse der Röntgen-Aufnahme:

Die Aufnahme ist vom linken unteren Weisheitszahn, der dritte Molar ist horizontal impaktiert, die Krone ist gegen den zweiten Molaren gerichtet, Eine Neigung der Molaren nach mesial läßt die Druckwirkung des Weisheitszahnes erkennen.

Schlußfolgerung:

Der Einfluß der dritten Molaren auf die Zahnstellung hat einen Engstand der Frontzähne im Ober- und Unterkieter zur Folge sowie eine Veränderung der Okklusion (Mesialbiß).

6. Fall: E. T., Alter 24 Jahre.

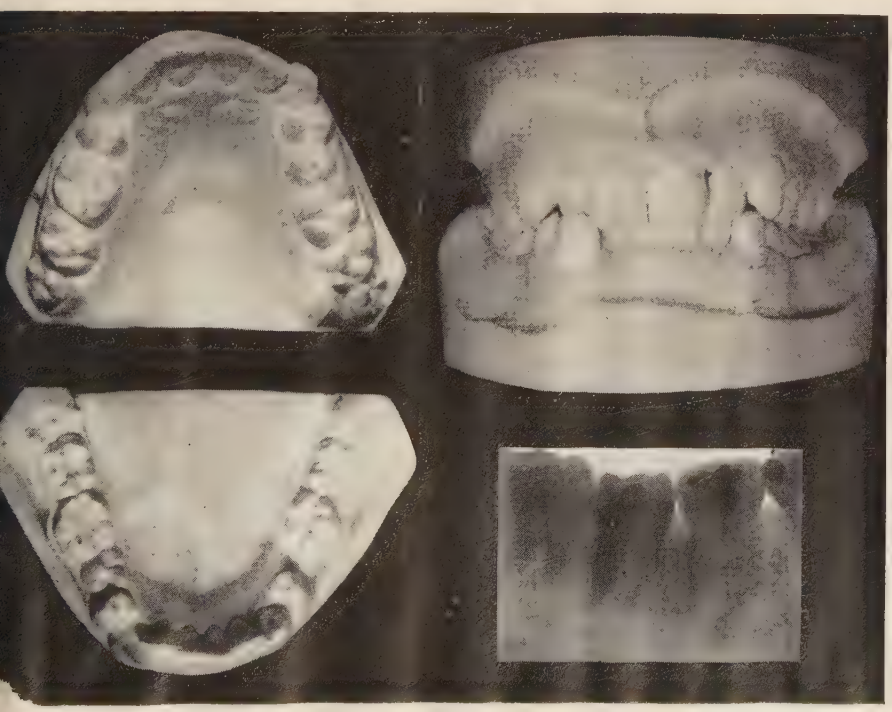

Anamnese:

Die Patientin gibt an, daß seit ihrem 18. Lebensjahr ein starker Engstand ihrer Zähne, besonders der unteren Frontzähne eingetreten ist. Zu gleicher Zeit kippte der untere linke zweite Prämolar nach lingual, sodaß er die freie Zungenbewegung hinderte, er wurde deshalb ungefähr im 20. Lebensjahr der Patientin entfernt.

Modellanalyse:

Im Oberkiefer stehen die Eckzähne beiderseits außerhalb der Zahnreihe und überlagern die seitlichen Schneidezähne labial. Die dritten Molaren sind sehr unvollkommen durchgebrochen, sie nehmen eine bukkalwärts geneigte Stellung ein. Die Okklusionsflächen liegen weit unter der Kauebene. Im Unterkiefer ist der rechte Eckzahn fast ganz aus der Zahnreihe herausgedrängt. Der linke Eckzahn überdeckt den linken lateralen Schneidezahn Die mittleren Schneidezähne überlagern die seitlichen mit ihren distalen Kanten labial. Die durch die Extraktion des linken zweiten Prämolars geschaffene Lücke ist durch die nachrückenden Molaren zur Hälfte geschlossen.

Analyse der Röntgen-Aufnahme:

Die Aufnahme ist vom rechten Weisheitszahn. sie zeigt eine Neigung der Zahnachsen nach mesial und einen engen approximalen Kontaktpunkt der Zahnkronen.

Schlußfolgerung:

In diesem Fall war die Druckwirkung der dritten Molaren eine sehr starke. Durch die Bewegung der Zähne aus der Zahnreihe heraus sind große kosmetisch und funktionel' ungünstige Veränderungen des Gebisses entstanden.

7. Fall: E. H. W, Alter 23 Jahre.

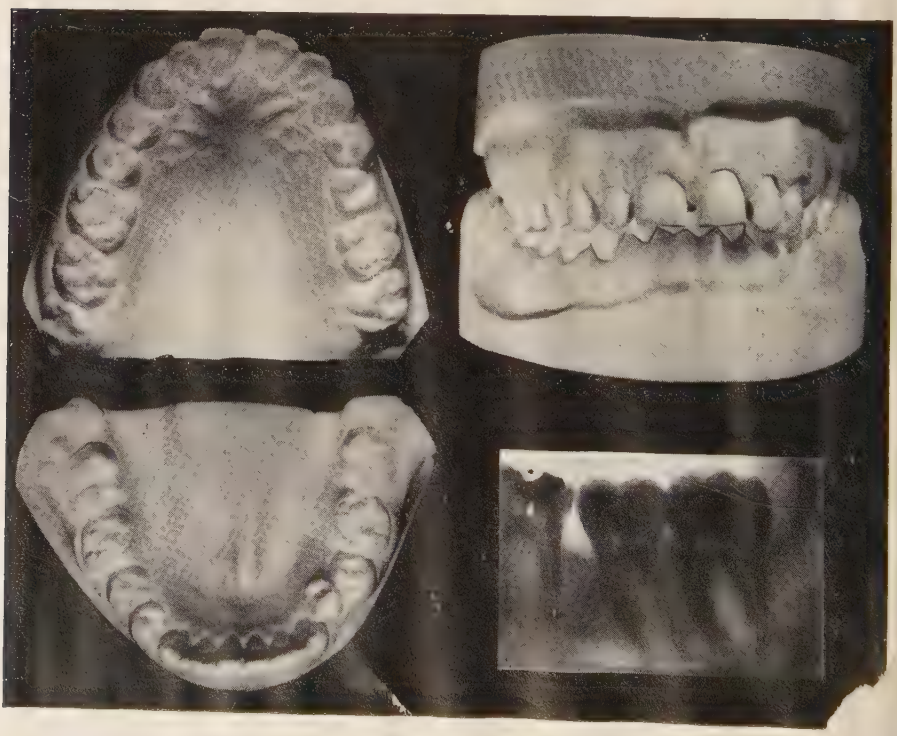

Anamnese:

Der Patient gibt an, daß er seit dem 20. Lebensjahr bemerkt, wie der untere linke erste Prämolar immer weiter nach lingual aus der Zahnreihe heraustrat. Seit jener Zeit leidet er an „Dentitio difficilis“ der unteren Weisheitszähne.

Modellanalyse:

Der untere linke erste Prämolar ist stark nach lingual gekippt. Eine Änderung der Okklusion ist in dem Sinne eingetreten, daß der linguale Höcker des oberen ersten Prämolars mit dem bukkalen des unteren Prämolaren artikuliert; beide Artikulationsflächen sind stark abgenützt.

Analyse der Röntgen-Aufnahme:

Die Aufnahme gibt die Verhältnisse des linken unteren Weisheitszahnes wieder. Der dritte Molar ist vertikal halb retiniert und distal vom ramus ascendens überlagert. Eine Tasche ist über dem Zahn vorhanden. Der zweite Molar ist nach mesial geneigt und überträgt den Druck des dritten Molaren weiter

Schlußfolgerung:

Es ist ein Einfluß des dritten Molars in der Bewegung des ersten Prämolars aus dem Zahnbogen heraus festzustellen.

8. Fall: M. W., Alter 24 Jahre.

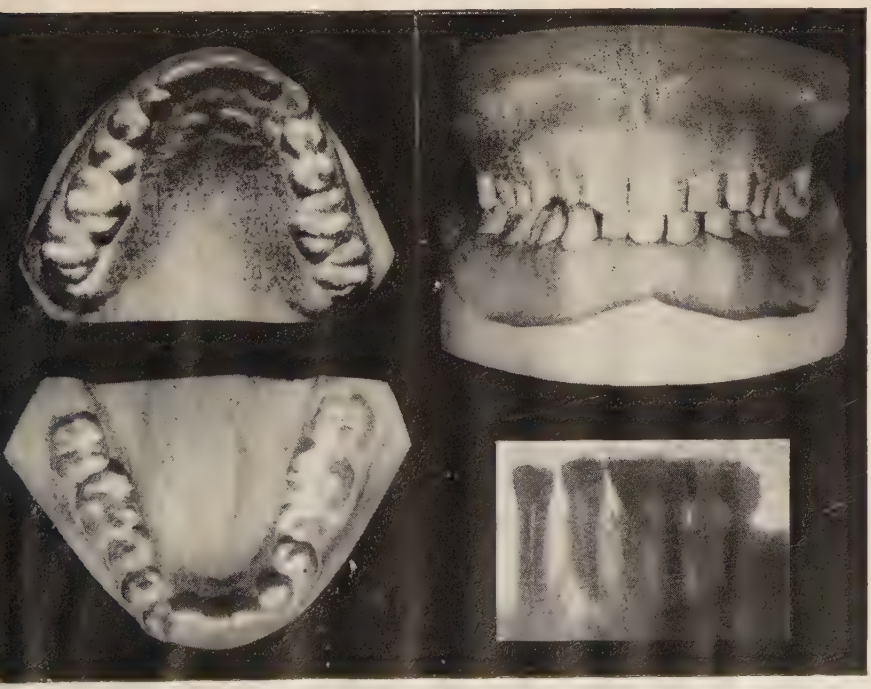

Anamnese:

Der Patient gibt an, daß der Engstand der oberen rechten und unteren rechten Zahnreihe seit dem 18 Lebensjahr eingetreten ist. Die Extraktionslücke des um diese Zeit gezogenen unteren linken seitlichen Schneidezahns wurde durch die nachrückenden Zähne geschlossen.

Modellanalyse:

Im Oberkiefer ist der rechte laterale Schneidezahn nach lingual verdrängt. Die distale Kante des mittleren Schneidezahns überragt ihn labial.

Im Unterkiefer steht der rechte Eckzahn labial außerhalb der Zahnreihe. Auf der linken Seite haben sich alle Zähne vom Eckzahn bis zum zweiten Molar um eine laterale Schneidezahnbreite nach mesial bewegt.

Die Okklusion ist mesial.

Analyse der Röntgen-Aufnahme:

Die Aufnahme zeigt den oberen rechten impaktierten dritten Molar mit nach mesial gerichteter Krone. An der mesialen Neigung der Zähne ist die Druckwirkung des verlagerten Weisheitszahnes zu erkennen.

Schlußfolgerung:

Der Druck der dritten Molaren hat in diesem Falle eine Bewegung von mehreren Zähnen nach mesial bewirkt, sodaß eine Änderung der Okklusion im Sinne eines Mesialbisses eingetreten ist.

III. Auswertung der Untersuchungsergebnisse.

1. Anamnestie:

Aus den eigenen Angaben der Patienten ergab sich bei Zweidrittel der Patienten eindeutig, daß sich ein Einfluß der dritten Molaren auf die Zahnstellung ausgewirkt hatte. Die Patienten konnten sich genau erinnern, daß etwa vom 18.—22. Lebensjahr — der Zeit des Weisheitszahndurchbruches — ein Engstand im Frontzahngebiet eintrat, den sie früher nicht feststellen haben können. Es war ihnen aufgefallen, daß sich einzelne obere oder untere Schneidezähne außerhalb der Reihe gestellt hatten. In zwei Fällen konnten die Patienten selbst um diese Zeit eine Veränderung der Okklusion feststellen. Das übrige Drittel der Patienten, bei denen ich einen Einfluß der dritten Molaren auf die Zahnstellung annehmen zu können glaubte, konnten mir auf mein Befragen keine bestimmten Angaben machen. Sie konnten sich nicht genau erinnern, oder es war ihnen nichts aufgefallen, oder es war schon zu lange her.

Die Ergebnisse der Anamnese sprechen also bereits für das Bestehen eines Einflusses der dritten Molaren auf die Zahnstellung.

2. Eigene Feststellungen:

In allen untersuchten Fällen konnte ich einen Engstand entweder im Front- oder Seitenzahngebiet feststellen. Und zwar in dem Sinne, daß die dritten Molaren, je stärker der Engstand war, um so ungünstiger verlagert waren. Einzelne Zähne sogar waren vollständig aus der Zahnreihe verdrängt worden. In keinem Fall konnte ich im Seitenzahngebiet Lücken zwischen den einzelnen Zähnen feststellen. Eine Druckwirkung der dritten Molaren wäre ja dann nicht mehr möglich gewesen. In einigen Fällen war der dritte Molar auf der einen Seite verlagert. Eine gedrängte Zahnreihe bestand nur auf der Seite des impaktierten Zahnes, während die Stellung der gegenüberliegenden Zähne normal war. In den meisten Fällen, wo Extraktionslücken sich durch die nachrückenden hinteren Zähne geschlossen hatten, waren die Weisheitszähne vollständig durchgebrochen. Eine Veränderung der Okklusion konnte ich feststellen in den Fällen, bei denen der Engstand sehr ausgesprochen war und die Weisheitszähne außerordentlich stark verlagert waren.

Die Ergebnisse der untersuchten Fälle berechtigen zur Annahme, daß sich der Druck der dritten Molaren verdrängend auf die Zahnreihe ausgewirkt hatte.

Die von den Abdrücken gewonnenen Modelle zeigten überall deutlich einen Engstand im Frontzahngebiet. Man kann sehen, wie die mesialen Ecken der Schneidekanten sich jeweils nach labial oder lingual über die vor ihnen liegenden Zahnflächen geschoben haben. Das ganze Frontzahngebiet sieht sehr zusammengedrückt aus, die einzelnen Zähne sind wie Dachziegel übereinandergestellt. Die Neigung einiger Frontzähne nach mesial ist zu erkennen. Der Engstand, der erst nach dem 14. Lebensjahr etwa entstand, spricht also für eine Druckwirkung der dritten Molaren.

Der Nachteil der vorliegenden Untersuchung ist, daß nur Einzelfeststellungen gemacht werden konnten. Es wäre besser, Serienuntersuchungen vorzunehmen, um die weitere Entwicklung verfolgen zu können. Es wären dieselben Patienten etwa nach einem oder zwei Jahren wiederzubestellen und neue Abdrücke

zu nehmen, um sodann vergleichsweise feststellen zu können, inwiefern in dieser Zeitspanne die betreffenden Zähne sich weiter verschoben haben. Leider steht mir jedoch zu einer solchen Kontrolluntersuchung die Zeit nicht zur Verfügung. Noch besser wären zur Klärung der zur Diskussion stehenden Frage meiner Ansicht Reihenuntersuchungen, die etwa schon bei 12- oder 13-jährigen Patienten zu beginnen hätten. Man könnte so noch genauer als bei meinen Untersuchungen feststellen, inwieweit eine Druckwirkung der Weisheitszähne sich auf die Zahnstellung auswirkt.

Die intraoralen Röntgenaufnahmen zeigen:

a) in 6 Fällen mesio-anguläre Verlagerungen
b) „ 4 „ disto-anguläre „
c) „ 4 „ vertikale „
d) „ 4 „ horizontale „
e) „ 9 „ einen normalen Weisheitszahndurchbruch oder in normalen Durchbruch begriffene dritte Molaren.

Ein approximaler Zwischenraum zwischen den einzelnen Zähnen ist in keinem der Fälle vorhanden: alle Zähne stehen dicht aneinander, sodaß die einzelnen Zahnkronen sich eng berühren. Die Möglichkeit eines Druckes der dritten Molaren ist somit gegeben. Eine Neigung der Zahnachsen nach mesial ist in vielen Fällen festzustellen. Bei den horizontalen Verlagerungen ist am zweiten Molar diese Neigung sehr ausgeprägt. Meist ist sogar eine regelrechte Knickung zwischen Krone und Wurzel des zweiten Molars eingetreten, in der die Krone des impak-tierten Zahnes hineinragt. In anderen Fällen sind Resorptions-erscheinungen an der distalen Wurzel des zweiten Molars zu erkennen, hier ergibt es sich also auch, daß eine Druckwirkung der dritten Molaren sich auf die vor ihnen stehenden Zähne übertragen hat. Diese scheint meiner Ansicht nach am größten zu sein bei horizontalen und mesio-angulären Verlagerungen der dritten Molaren.

D. Zusammenfassung und Schlussfolgerung.

Nach den Angaben in der Literatur und meinen eigenen Untersuchungen komme ich zu dem Ergebnis, daß kein Zweifel mehr darüber bestehen kann, daß verlagerte und durchbrechende Weisheitszähne Veränderungen in der Zahnstellung und der Okklusion mit sich bringen können. Wir Zahnärzte müssen wissen, welchen Einfluß die dritten Molaren auf unser günstiges Behandlungsergebnis bei der Beseitigung von Anomalien ausüben können. Daraus ergibt sich, daß Entwicklung und Durchbruch der Weisheitszähne bei unseren Patienten sorgfältig überwacht werden müssen. Bei jungen Patienten, die regelmäßig in unserer Sprechstunde erscheinen, werden wir das Weisheitszahngebiet röntgen, um die Anlage und das Niedersteigen der dritten Molaren gewissenhaft verfolgen zu können.

Sollte sich schon frühzeitig ein störender Einfluß der dritten Molaren auf die Zahnstellung bemerkbar machen, so könnte man die Keime der Weisheitszähne entfernen.

Andresen schlägt vor, die Keime der Weisheitszähne noch vor der Wurzelbildung zu entfernen, falls diese den Erfolg einer kieferorthopädischen Behandlung nachträglich gefährden können. Theoretisch wäre eine solche Therapie möglich und erfolgreich, aber in der Praxis eine vielfach gewagte und nicht immer leichte Operation, die nur dann gerechtfertigt ist, wenn der ungünstige verdrängende Einfluß mit Sicherheit beobachtet wird. In anderen Fällen dürfte es besser sein, die vollständige Entwicklung der Weisheitszähne abzuwarten und zu sehen, ob die dritten Molaren eine normale Stellung in der Zahnreihe einnehmen werden oder im Alveolarknochen verlagert bleiben. Ein ärztlicher Eingriff kann dann im günstigen Augenblick erfolgen.

In speziellen Fällen, wo einzelne Zähne, wie Eckzähne, Prämolaren oder Molaren aus einer engen Zahnreihe herausgedrängt wurden als Folge eines ungünstig durchbrechenden dritten Molaren, kann auch der entsprechende verdrängte Zahn oder ein anderer weniger wertvoller aus der Zahnreihe entfernt werden; der erste Molar wird sich hier nicht selten anbieten, wenn

eine große Zerstörung seiner Krone und vielleicht der Verlust der Pulpa sowieso seine Erhaltungsfähigkeit in Frage stellen. Es wird der Weisheitszahn die hinter dem extrahierten Zahne liegenden Zähne nach vorne schieben, während der Raum für seinen Durchbruch sich vergrößert; er kann dann noch eine normale Stellung in der Zahnreihe einnehmen.

Auf Grund meiner Untersuchungen komme ich zur Ansicht, daß ein Einfluß auf die Zahnstellung durch die Entwicklung und den Durchbruch der Weisheitszähne zweifellos gegeben sein kann. Es ist die Aufgabe der Zahnärzte, die Entwicklung des Gebisses bis etwa zum 20. Lebensjahr zu beobachten, um so rechtzeitig bei Auftreten eines Einflusses, der vom Weisheitszahn ausgeht, eingreifen zu können. Natürlich muß man sich über die Auswirkungsmöglichkeiten im Klaren sein, sodaß durch Eingreifen im taktisch richtigen Augenblick das für den Patienten jeweils Beste erreicht werden kann.

Es ist mir eine sehr angenehme Pflicht, Herrn Professor Dr. Korkhaus, dem Leiter der Kieferorthopädischen Abteilung der Universitätsklinik und Poliklinik für Zahn-, Mund- und Kieferkrankheiten, für die Überlassung des Themas und die liebenswürdige Unterstützung bei Abfassung desselben meinen verbindlichsten Dank zum Ausdruck zu bringen.

Schrifttum.

Adloff, P.: „Über Zahnretention". D. z. W., 1910, S. 289.

Andresen u. Haeupl: „Funktionskieferorthopädie, das Norwegische System". Verlag Meuser, 1936.

Becker: „Über retinierte und verlagerte Zähne". Misch, B. 5, 2. Teil, 1928.

Bernstein, E.: „The Local and Secondary Effects of Impacted Teeth". ref. D. M. f. Z. H. 8. S. 400, 1931.

Bery, N.: „Our Present Knowledge Regarding the Etiology of Malocclusions". Dental Record no. 8, 1931.

Bowdler, H.: „Aberrant Third Molars and Their Menace". Dental Record, no. 4, 1934.
„Eruption of the Mandibular Third Molar Tooth". Biometrica, vol. XXVII, p. 378, 1936.

Chapman, H.: „The Normal Dental Arch and its Changes from Bird to Adult". Brit. Dent. J., no. 5. 1935.

Chapter, M.: „The Local and Secondary Effects of Impacted Teeth". ref. D. M. f. Z. H. 8, S. 400, 1931.

D'Alise, C.: „The Third Molar in Orthodontia". Int. J. Ortho, no. 6, 1930.

De Terra, Paul: „Vergleichende Anatomie des menschlichen Gebisses und der Vertebraten". Jena 1911.

Davis, M.: „The Importace of Early Study of the Third Molar". J. A. D. A. p. 843, 1932.

Euler: D. Z. W., 39ten, J. G., 1936.

Fahy, G.: „The Inferioe Third Molar as a Distinct Entity. Dent Cosmos, S. 53, 1926.

Federspiel, M.: „Misplaced and Deeply- imbedded Mandibular Third Molars Necessitating Extraoral Removal". Int. J. of Ortho. no. 10, 1931.

Hammer, H.: „Beiträge zur Frage des Durchbruches der unteren Weisheitszähne". D. M. Z., no. 48, 1930.

Hardgrove, T.: „The Impacted Tooth". J. Amer. Dent. Ass., no. 18, 1931.

Haruyuki Ito, F.: „Clinical Pathology of Non-erupted Mandibular Third Molars". Dent. Cosmos, S. 449, 1929.

Korkhaus, G.: „Störungen des Zahnwechsels und die Retention der Zähne". Vierteljahrschrift für Zahnheilkunde. S. 55, 1930.

Loos, O.: „Chirurgie der Mundhöhle: Entfernung des impaktierten unteren Weisheitszahnes". Misch, B. 5. 1. Teil, 1928.

Lyons, C.: „The Etiologie, The Pathological Signifiance and The Treatment on Impacted and Unerupted Teeth". Dent. Cosmos, S. 1219, 1921.